

INTERVENSI ELEVASI KEPALA 30° PADA PASIEN PASCA OPERASI CRANIOTOMY SOL MENINGIOMA AREA FRONTALIS DENGAN CHARLES BONNET SYNDROME (CBS) DAN RIWAYAT PENGGUNAAN KONTRASEPSI: CASE REPORT

Meuthia Saulikha Triesna¹, Sandra Pebrianti², Nursiswati³

¹Fakultas Keperawatan, Universitas Padjadjaran,,

^{2,3}Departemen Keperawatan Medikal Bedah, Universitas Padjadjaran

E-mail: meutiasaulikha@gmail.com

INFO ARTIKEL

Riwayat Artikel:

Received :21-01-2026

Revised :06-02-2026

Accepted :13-02-2026

Keywords: head elevation, meningioma, post-craniotomy surgery, SOL

DOI: <https://doi.org/10.62335>

ABSTRACT

Meningioma is an intracranial tumor of unknown etiology; however, progesterone is considered a hormonal factor associated with its incidence. Clinical manifestations include psychosis depending on the tumor location, with distinct symptoms such as the emergence of Charles Bonnet Syndrome (CBS). Additionally, Increased Intracranial Pressure (IICP) is a recurrent complication of craniotomy procedures. IICP poses a risk of cerebellar herniation, which can lead to decreased consciousness and respiratory arrest; therefore, intracranial management is crucial. One management strategy is 30° head elevation. This study aims to describe the application of a 30° head elevation intervention for decreased adaptive intracranial capacity in patient post-craniotomy for Space Occupying Lesion (SOL) Meningioma. This study utilized a case report design conducted in May 2023 at RSUD Sumedang. The results indicate that elevating the head above heart level facilitates venous return from the brain to the heart and helps activate the parasympathetic nervous system, which regulates bodily functions during rest. This maximizes patient relaxation, resulting in improved cerebral tissue perfusion, adequate oxygenation status, reduced headache, resolution of nausea and vomiting, and stable blood pressure. The 30° head elevation intervention is recommended as a non-pharmacological approach to

address decreased adaptive intracranial capacity, ensuring adequate cerebral blood circulation.

ABSTRAK

Meningioma merupakan tumor intrakranial yang belum diketahui penyebabnya, salah satu faktor hormonal progesteron diasosiasikan terhadap kejadian meningioma. Manifestasi klinis psikosis ditemukan pada lokasi tumor yang menunjukkan gejala berbeda ditemukan munculnya Charles Bonnet Syndrome (CBS), serta adanya peningkatan tekanan intrakranial (PTIK) sebagai salah satu komplikasi berulang dari prosedur craniotomy. PTIK dapat menyebabkan risiko terjadinya herniasi cerebellum yang mengakibatkan penurunan kesadaran hingga terhentinya pernapasan, sehingga manajemen intrakranial sangat penting dilakukan. Salah satu penatalaksanaan yang dapat dilakukan adalah elevasi kepala 30o, dengan tujuan menggambarkan penggunaan intervensi posisi elevasi kepala 30o terhadap masalah penurunan adaptif kapasitas intrakranial pada pasien pasca operasi craniotomy SOL Meningioma. Metode menggunakan desain case report dilakukan pada bulan Mei 2023 di RSUD Sumedang. Hasil menunjukkan dengan posisi kepala yang dinaikkan lebih tinggi dari jantung dapat memudahkan proses aliran darah balik vena dari otak ke jantung, membantu mengaktifkan sistem saraf parasimpatis yang mengontrol berbagai aktivitas tubuh manusia saat istirahat dan memaksimalkan kondisi rileks pada pasien sehingga perfusi jaringan otak akan baik, status oksigenasi dapat adekuat, nyeri kepala berkurang, mual muntah teratasi, dan tekanan darah stabil. Intervensi peninggian elevasi kepala 30o bisa menjadi salah satu rekomendasi non farmakologis untuk mengatasi penurunan adaptif intrakranial, sehingga sirkulasi darah di kepala dapat tercukupi secara adekuat.

PENDAHULUAN

Space Occupying Lesion (SOL) merupakan desakan ruang pada otak yang terjadi karena adanya peningkatan volume di dalam ruang bagian otak oleh jaringan otak, darah, dan cairan serebrospinal, hal tersebut menyebabkan tekanan intrakranial (Wilson, L.M., & Price, S.A, 2006). Tumor otak merupakan salah satu kejadian pada SOL yang biasanya dikenal sebagai tumor intrakranial yaitu adanya massa jaringan abnormal di mana sel-sel tumbuh dan berkembang biak secara tidak terkendali (American Association of Neurological Surgeons, 2023). Menurut National Cancer Countermeasure Commite (2015) angka mortalitas pada kasus tumor otak di Indonesia mencapai 4,25 jiwa per 100.000

orang per tahun, dengan tingkat kejadian sekitar 7 jiwa per 100.000 orang (Agung, 2021). Tumor otak terbagi menjadi 2 jenis yaitu, tumor otak primer dan sekunder. Tumor otak primer yaitu tumor yang berasal dari jaringan intrakranial seperti neuron, sel glia, astrosit dan meningen. Sementara, tumor otak sekunder berasal dari metastasis dari tumor primer dari organ tubuh lain. Biasanya berasal dari keganasan hematologi seperti limfoma dan leukimia, serta tumor ganas seperti kanker paru, payudara, melanoma, dan ginjal (Kepakisan, Kesanda, & Putra, 2022).

Meningioma adalah salah satu tumor otak primer/intrakranial yang paling umum. Jenis tumor yang tumbuh dari membran pelindung otak yang melapisi otak dan medulla spinalis. Peningioma berasal dari sel leptomeninges araknoidal dan dapat muncul di mana saja, terutama di bagian sel arachnoid (Buerki et al, 2018). Meningioma dapat terjadi pada berbagai usia, namun yang tersering pada usia lanjut yaitu rentang 40-70 tahun (Louis et.al, 2016). Berdasarkan data Central Brain Tumor Registry of The United States (CBTRUS) menunjukkan angka kejadian meningioma pada wanita dua kali lipat lebih tinggi disesuaikan menurut usia (per 100.000 orang/tahun) dibandingkan dengan pria, yaitu 8,36% pada wanita dan 3,61% pada pria dengan perbandingan sekitar 2:1 (Ostrom et.al, 2022).

Penyebab pasti meningioma belum diketahui. Namun, pada beberapa studi ditemukan faktor risiko yang kemungkinan berhubungan terhadap kejadian meningioma yaitu paparan terhadap radiasi ion, obesitas, paparan terhadap hormonal, trauma kepala, riwayat keluarga dengan meningioma serta mutasi gen Neurofibromatosis-2 (NF2) pada kromosom 22 (Wiemels, Wrensch, & Claus, 2010). Pada laporan kasus ini ditemukan bahwa faktor risiko meningioma pada pasien dikaitkan dengan pola hidup yang berdampak obesitas dan memiliki riwayat penggunaan kontrasepsi hormonal jenis injeksi setiap 3 bulan dalam jangka lebih dari 10 tahun. Hal ini diduga karena faktor hormonal esterogen, progesteron, dan androgen yang berkaitan dengan reproduksi. Penelitian Wahyuhadi (2018) yang menunjukkan bahwa terdapat hubungan yang signifikan antara penggunaan kontrasepsi hormonal, jenis kontrasepsi hormonal suntik 3 bulan, durasi penggunaan kontrasepsi hormonal >10 tahun. Penggunaan progesteron eksogen (contohnya pada kontrasepsi injeksi 3 bulan) mempengaruhi ekspresi reseptor progesteron (RP) yang diasosiasikan dengan kejadian meningioma. Semakin lama paparan injeksi progesteron eksogen, maka akan semakin rendah ekspresi reseptor progesteron (RP), messenger ribonucleic acid (mRNA), dan gen neurofibromatosis-2 (NF2) dalam serum, sehingga terjadi peningkatan risiko untuk menderita meningioma (Supartoto et.al, 2019; Huntoon, Toland, & Dahiya, 2020). Meningioma terbanyak ditemukan pada daerah basis kranium sebanyak 43-51%, konveksitas (hemisfer lateral) 20-37%, parasagittal (area media hemisfer) 13-22%, spinal 7- 12%, frontobasal 10- 20%, sfenoid dan fosa kranium tengah 9- 36%, fosa posterior 6- 15%, tentorium serebelum 2-4%, permukaan serebelum 5%, sudut serebelopontin 2-11%, foramen magnum 3%, intraventrikular 1-5%, orbital <1-2%, dan lokasi lainnya <1%. Meningioma pada pasien ini termasuk kasus yang biasanya dijumpai pada 5% dari

seluruh lokasi tumor pada meningioma yaitu pada parafalcine frontalis bilateral (Ogasawara, Philbrick, & Adamson, 2021). Meningioma parafalcine adalah meningioma pada bagian frontalis yang terletak di fisura longitudinal serebral dan berasal dari falx serebral, dengan angka mortalitas sekitar 11%- 14% yang menempati peringkat kedua setelah meningioma konveksitas serebral dan meningioma parasagital (Kong, Gong, Lee, & Yang, 2018). Berdasarkan klasifikasi WHO, terdapat klasifikasi pada derajat meningioma, yaitu benign atau grade I yang terdiri dari meningothelial, fibrous, transitional, psammomatous, angioblastic, microcystic, lymphoplasmacyterich, metaplastic dan secretory. Kemudian, atypical atau grade II yang terdiri dari chordoid dan clear cell. Selanjutnya anaplastic/malignant atau grade III yang mencakup papillary, rhabdoid, dan anaplastic. Klasifikasi WHO ini menentukan kekambuhan, pilihan terapi, serta prognosis dari meningioma itu sendiri. Jika disesuaikan dengan kasus temuan hasil pemeriksaan histopatologi pada sampel tumor didapatkan kesimpulan fibrous meningioma a/r midfrontal bahwa meningioma yang dialami pasien termasuk derajat I. Peningkatan tekanan intrakranial umumnya menunjukkan manifestasi klinis seperti nyeri kepala, mual, dan muntah proyektil pada pasien dengan tumor otak. Hal tersebut dapat terjadi karena efek massa atau hidrosefalus, yang keduanya dapat juga menyebabkan penurunan kesadaran (Agung 2021; Zhao et al. 2020). Terdapat gejala neurologis yang mungkin ditemukan termasuk gangguan penciuman, gangguan pengelihatian, pandangan ganda, baal atau nyeri di area wajah, kelemahan otot wajah, gangguan pendengaran, gangguan menelan, dan lainnya yang muncul secara bertahap dan bergantung pada lokasi tumor yang menunjukkan gejala yang berbeda (Kemenkes, 2019). Disesuaikan pada kasus, gejala yang biasanya dapat muncul seperti nyeri kepala, kejang, kelemahan ekstremitas bawah, perubahan kepribadian, demensia, sikap apatis yang meningkat, afek yang mendatar, ketidakstabilan, tremor (UCLA Health, 2023). Namun terdapat tanda gejala yang jarang ditemukan yaitu pasien mengalami Charles Bonnet Syndrome (CBS) atau gangguan halusinasi secara visual.

Craniotomy adalah prosedur pembedahan saraf umum yang dilakukan dengan pembuatan lubang pada tempurung kepala atau tengkorak (cranium) untuk memberikan akses yang optimal ke intrakranial. Prosedur ini dilakukan sebagai penatalaksanaan baik pada kasus tumor (intratentorial, supratentorial, atau keduanya), hematoma, aneurisma, dan infeksi otak (Pratama, Laksono, & Fatoni, 2020). Pada pasien pasca operasi craniotomy, hal yang perlu diperhatikan adalah mengurangi komplikasi pasca operasi. Komplikasi yang biasa terjadi pasca craniotomy adalah kejang, infeksi pada luka jahitan atau proses pembedahan, perdarahan dan syok hipovolemik, peningkatan tekanan intrakranial, dan ketidakseimbangan cairan elektrolit. Peningkatan tekanan intrakranial yang meluas dapat mengakibatkan hipoksia dan penurunan aliran darah otak, yang keduanya dapat menyebabkan kematian sel yang tidak dapat diubah. Jika kematian sel sudah terjadi maka akan menyebabkan edema pada daerah nekrotik dan menimbulkan tekanan intrakranial, selanjutnya menyebabkan herniasi batang otak

yang kemungkinan besar akan berujung pada kematian (Septania, Fitria, & Mediawati, 2023).

Manajemen intrakranial pada pasien pasca operasi craniotomy penting dilakukan secara farmakologis baik mampu mengurangi nyeri, memiliki anti-inflamasi, tidak mempengaruhi fungsi sistem saraf pusat, tidak menghambat kesadaran maupun penilaian neurologis, tidak menyebabkan depresi pernapasan atau depresi jantung, serta tidak memiliki efek samping seperti mual, muntah, kejang, atau perdarahan lokal (Pratama et.al, 2020). Belum tersedianya obat yang sesuai dengan kategori tersebut, sehingga perlu adanya kombinasi intervensi agar dapat memberikan hasil yang optimal dalam menangani penurunan adaptif tekanan intrakranial pada pasien pasca operasi craniotomy.

Perawat memiliki peran dalam tindakan asuhan keperawatan secara holistik dalam rangka meningkatkan kesehatan pasien (Ali, 2017). Teori keperawatan Comfort yang dikembangkan oleh Kolcaba (2003) menjelaskan rencana keperawatan yang disusun sebagai tindakan keperawatan dalam upaya pemenuhan kebutuhan akan rasa nyaman yang diperlukan oleh pasien seperti psikologis, sosial dan spiritual, financial, fisiologis, serta lingkungan. Dibutuhkan sekurangnya tiga tipe intervensi untuk mencapai suatu kenyamanan yaitu standar comfort, coaching dan comfort food for the soul (Kolcaba, 2003). Posisi elevasi kepala 30o yang dilakukan merupakan bentuk tipe intervensi standar comfort yang artinya tindakan dilakukan dalam upaya mempertahankan atau memulihkan peran tubuh dan memberikan kenyamanan serta mencegah terjadinya komplikasi. Posisi kepala di atas jantung memudahkan aliran darah balik dari otak ke jantung melalui vena cava superior. Gaya gravitasi memungkinkan aliran vena balik dari kepala karena sistem vena jugularis tidak memiliki katup. Karena volume rongga kepala berkurang, tekanan intrakranial akan berkurang. Sirkulasi darah di otak akan lebih lancar dan perfusi jaringan serebral akan lebih baik (Hickey, 2014).

Berdasarkan uraian masalah tersebut, peneliti menggambarkan penggunaan intervensi posisi elevasi kepala 30o terhadap masalah penurunan adaptif kapasitas intrakranial pada pasien pasca operasi craniotomy SOL meningioma.

METODE PENELITIAN

Penelitian ini menggunakan metode case report. Case report adalah laporan kasus yang berisi uraian laporan mencakup rinci tentang gejala, tanda, diagnosis, pengobatan, dan tindak lanjut dari seorang pasien terhadap suatu kasus atau masalah yang disajikan unik atau jarang dideskripsikan sebelumnya (Kluwer, 2017). Pendekatan yang dilakukan menggunakan asuhan keperawatan mencakup pengkajian, diagnosa keperawatan, perencanaan, implementasi, dan evaluasi. Pengumpulan data dilakukan pada bulan Mei 2023, meliputi data primer yang diperoleh dari anamnesa yang dilakukan pada pasien dan keluarga, pengkajian fisik, observasi, serta data sekunder yang diperoleh melalui rekam medis. Diagnosa keperawatan yang ditentukan menjadi sebuah landasan bagi peneliti untuk merancang rencana asuhan keperawatan yang kemudian akan diberikan

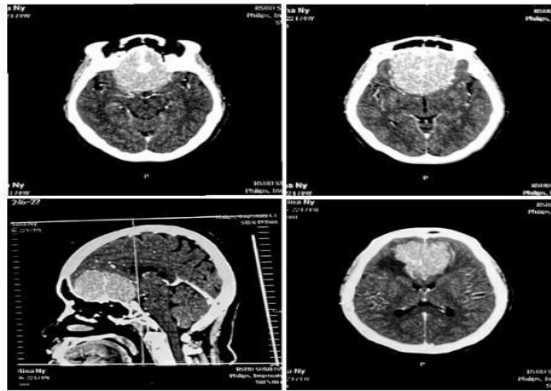
dengan mengacu pada tujuan serta kriteria yang diharapkan dari intervensi keperawatan yang diberikan. Implementasi dan evaluasi keperawatan dilakukan setelah rencana asuhan keperawatan telah sesuai. Analisis data menggunakan naratif dengan berfokus pada hasil data yang diperoleh.

Subyek dalam penelitian ini adalah Ny. M, seorang perempuan berusia 50 tahun pasca operasi craniotomy dengan SOL meningioma. Pemberian intervensi dilakukan selama 3 hari sejak 29 sampai 31 Mei 2023. Intervensi dilakukan selama jam kerja peneliti setiap harinya dan dilakukan pemantauan secara kontinyu. Asuhan keperawatan dilakukan di Rumah Sakit Umum Daerah Sumedang di ruang Jasmine, yang salah satunya diperuntukan pada pasien rawat inap pasca bedah dengan pemantauan. Penelitian ini dilakukan berdasarkan kesepakatan pasien dengan keluarga yang ditandatangani melalui informed consent untuk ikut serta dalam penelitian.

DESKRIPSI KASUS

Pasien bernama Ny. M (50 tahun) beragama islam, menikah, bekerja sebagai Ibu Rumah Tangga, dengan diagnosa klinis post-op craniotomy a.i Space Occupying Lession (SOL). Pasien mengalami nyeri kepala pada luka operasi 5 hari yang lalu semakin dirasakan ketika duduk lama, nyeri menetap tidak hilang walaupun dengan istirahat. Skala nyeri saat dikaji dengan numeric rating scale (NRS) berada pada skala 5 (0-10) dan visual analog scale (VAS) pada skala 6 (0-10), dengan karakteristik nyeri seperti ditarik-tarik terutama bagian frontalis yang muncul secara terus-menerus, mual dan muntah (-), dan demam disangkal. Pada awalnya, menurut keterangan pasien keluhan muncul dirasakan dengan mata yang membengkak terutama pada mata bagian kanan, penglihatan buram pada kedua mata, gejala penciuman berkurang pada hidung bagian kiri, selain itu pasien juga sering mengeluh nyeri kepala dan membaik hanya dengan dioleskan minyak angin dan tidak mengkonsumsi obat. Keluhan muncul sejak awal tahun 2021 dan semakin dirasakan memburuk sejak 2 bulan SMRS. Klien mengatakan tidak memiliki riwayat penyakit sebelumnya, dan keluarga pasien pun tidak ada yang memiliki keluhan serupa dengan pasien. Namun, pasien mengatakan memiliki riwayat penggunaan kontrasepsi hormonal yaitu KB injeksi per 3 bulan dan sudah digunakan selama \pm 17 tahun sejak kelahiran anak ke-1 hingga anak ke-4 nya. Jenis kontrasepsi ini merupakan kontrasepsi hormonal yang mengandung hormon tunggal yaitu progestin. Berdasarkan hasil pemeriksaan CT Scan pada 28 Desember 2022 menunjukkan adanya massa solid ekstra-aksial batas tegas tepi ireguler berukuran lk. 5,9 x 5,9 cm di daerah parafalcine frontalis bilateral yang meluas sampai ke sella, parasella, dan suprasella, disertai edema perifokal, lesi tampak mendesak chiasma opticum, sulci dan gyri disekitarnya, mendesak ventrikel lateralis cornu anterior bilateral dan corpus callosum, dapat merupakan suatu gambaran meningioma. Kemudian, pasien dikonsultasikan sehingga ke spesialis bedah syaraf dan selanjutnya direncanakan dilakukan reseksi tumor (craniotomy) pada 24 Mei 2023. Setelah dilakukan reseksi tumor, dilakukan pemeriksaan sampel oleh histopatologi dengan hasil menunjukkan keping-keping

jaringan sebanyak 30 gram, warna putih kenyal, pada irisan tampak massa kecoklatan, sediaan massa tumor tampak proliferasi sel-sel bentuk spindel menyusun fasikulus-fasikulus pendek dan gambaran seperti kisaran. Inti sel bentuk oval sampai angulated, hiperkromatis dan mitosis tidak ditemukan dengan kesimpulan fibrous meningioma at regio midfrontal, WHO derajat I.



GAMBAR 1. CT SCAN KEPALA DENGAN KONTRAS

Pemeriksaan fisik didapatkan keadaan umum lemah, kesadaran composmentis (E4M6V5), suhu 37,4oC, nadi 95x/menit, pernapasan 25x/menit, tekanan darah 150/98 mmHg, mean arterial pressure (MAP) 115 mmHg (nilai normal 70-100 mmHg), intracranial pressure (ICP) 10 mmHg (nilai acuan ICP pada dewasa 10 dan 15 mmHg), cerebral perfusion pressure (CPP) 105 (nilai normal <80 mmHg), SPO2 96%, dan capillary refill time (CRT) <2 detik. Hasil pemeriksaan antropometri berat badan 68 kg, tinggi badan 160, indeks massa tubuh (IMT) 26,56 kg/m²(obesitas), LLA 31 cm (nilai normal 23,5 cm). Hasil penilaian fisik menyeluruh kepala, mulut, leher, sistem pernapasan, sistem kardiovaskular, sistem abdomen, sistem pencernaan tidak ada masalah dan hasil penilaian dalam batas normal. Kekuatan otot pasien pada ekstremitas atas 5/5 kanan kiri dan ekstremitas bawah 4/5 kanan kiri. Pasien mengatakan penurunan indera penciuman pada hidung bagian kiri, pandangan terlihat buram, pasien tidak dapat menghitung dan melihat pergerakan jari dari jarak 2 meter, lapang pandang terbatas, reflek cahaya baik dengan ukuran 3 mm pada mata kiri dan negatif pada mata kanan, dan tidak mampu mengangkat alis. Selain itu, pasien juga mengalami halusinasi visual dengan mengatakan kadang-kadang melihat banyak binatang di langit kamar rawat dan tampak kadang berbicara tidak nyambung. Pasien mengatakan gejala tersebut muncul selama rentang waktu selama \pm 4 bulan pada tanggal 7 februari sampai 10 juni 2023.

Asuhan keperawatan dilakukan selama 4 hari. Dari hasil pengkajian penurunan kapasitas adaptif intrakranial ditandai dengan nyeri kepala merupakan salah satu masalah keperawatan yang terjadi pada pasien. Pada intervensi non farmakologis, intervensi utama yang dilakukan pada masalah keperawatan adalah mengatur posisi

pasien sesuai kenyamanan dengan mengelevasikan kepala 30o yang bertujuan untuk menurunkan tekanan intrakranial dan memperlancar sirkulasi pada otak sehingga perfusi cerebral adekuat. Selain itu, menganjurkan pasien untuk menghindari manuver valsava, dengan meminimalkan mengedan saat buang air besar (BAB) dan tidak terlalu kencang saat ingin batuk, serta membantu pasien untuk mengatasi nyeri dengan terapi relaksasi napas dalam dengan teknik menarik napas melalui hidung dan dihembuskan melalui mulut secara perlahan yang dilakukan secara berulang sesuai kemampuan dan kenyamanan pasien. Adapun intervensi farmakologi yang diberikan pada pasien antara lain terapi obat ceftriaxone 2x2 gr/hari via intravena, peinos (ibuproven IV) 3x800 mg/hari via intravena, kalnex 3x500 mg/ hari, phenytoin 3x100 mg/hari, citicoline 2x1000 mg/hari, omperazole 1x40 mg/hari, dan amlodipine 1x10 mg/hari. Selain itu, pasien juga mendapatkan terapi cairan NaCl 0,9% 500 ml/12 jam untuk menjaga osmolaritas darah serta menjaga hemodinamik yang mempengaruhi kondisi pasien.

Peneliti melakukan pemantauan nyeri pada pasien secara komprehensif dengan metode PQRST mencakup provokatif, quality, region, severitas, dan timing untuk memastikan progresifitas nyeri kepala secara akurat menggunakan 2 instrumen skala nyeri NRS dan VAS agar data yang diperoleh sesuai dengan kondisi pasien yang sesungguhnya. Selain itu, peneliti juga memonitor status hemodinamik (tekanan darah, nadi, dan pernapasan) khususnya mean arterial pressure (MAP), cerebral perfusion pressure (CPP) secara berkala setiap 8 jam sekali, pemantauan secara invasif tanda gejala yang mengindikasikan berkurangnya aliran darah ke otak seperti mual muntah, kelelahan, dan tingkat kesadaran.

HASIL DAN PEMBAHASAN

Setelah dilakukan intervensi keperawatan elevasi kepala 30o dengan posisi menaikkan kepala dari tempat tidur dengan sudut sekitar 30 derajat dan posisi badan terlentang atau sejajar dengan kaki dalam keadaan lurus dan tidak fleksi, posisi tersebut diberikan pada fase istirahat secara kontinyu dalam 24 jam dengan pemantauan secara berkala. Hasil menunjukkan intervensi tersebut mempengaruhi manifestasi klinis penurunan tekanan intrakranial yang ditunjukkan oleh pasien dalam 3 hari dilihat pada kondisi perfusi jaringan serebral yang menunjukkan respon yang baik ditandai dengan penurunan tingkat nyeri kepala, perbaikan status hemodinamik (tekanan darah, MAP, dan CPP) secara berkala setiap 8 jam.

Namun, tetap perlu diperhatikan kembali risiko tidak efektifnya perfusi jaringan serebral karena kemungkinan besar nyeri kepala dapat muncul kembali karena adanya tekanan intrakranial dilihat pada nilai tekanan darah, MAP (nilai normal 70-100 mmHg) CPP (nilai normal <80 mmHg) yang masih diatas rentang normal, sehingga pasien dianjurkan untuk tetap melakukan elevasi kepala 30o dan menghindari manuver valsava.

Tabel 1. Lembar Monitoring Ny. M

No	Intervensi	Respon		
		Hari ke-5 (29 Mei 2023)	Hari ke-6 (30 Mei 2023)	Hari ke-7 (31 Mei 2023)
1	Status Hemodinamik (ITV)			
	Tekanan Darah	150/80	140/100	125/90
	Nadi	92	83	95
	Pernapasan	23	20	20
	Suhu	37,5	37	36,8
	Saturasi O ₂	95	97	98
	MAP	115	113	101
	ICP	10	10	10
	CPP	105	103	91
2	Tingkat kesadaran	<i>composmentis</i>	<i>composmentis</i>	<i>composmentis</i>
3	<i>Glasgow Coma Scale (GCS)</i>	15	15	15
	Eye	4	4	4
	Motorik	6	6	6
	Verbal	5	5	5
5	Status pernapasan			
	Pola napas	Teratur	Teratur	Teratur
	Kecepatan	Reguler	Reguler	Reguler
	Irama	Teratur	Teratur	Teratur
	Kedalaman	N	N	N
	Kesulitan bernapas	-	-	-
6	Keluhan nyeri kepala			
	Skala Nyeri (NRS)	5 (0-10)	3 (0-10)	1 (0-10)
	Skala Nyeri (VAS)	6 (<i>hurts even more</i>)	4 (<i>hurts little more</i>)	2 (<i>hurts little bit</i>)
7	Kekuatan otot	5/4	5/4	5/4
8	Mual dan mntah	-	-	-
9	Kejang	-	-	-

Sumber: Ruang Jasmine RSUD Sumedang

Meningioma adalah jenis tumor yang tumbuh dari membran pelindung otak yang melapisi otak dan medulla spinalis. Peningioma berasal dari sel leptomeninges araknoidal dan dapat muncul di mana saja, terutama di bagian sel arachnoid (Buerki et

al, 2018). Penyebab pasti meningioma belum diketahui. Namun, ditemukan pada laporan kasus dikaitkan dengan obesitas dan riwayat penggunaan kontrasepsi hormonal jenis injeksi setiap 3 bulan dalam jangka lebih dari 10 tahun. Faktor yang mendasari hubungan antara hormon dengan kejadian meningioma adalah kontrasepsi hormonal yang digunakan oleh pasien karena meningioma memiliki reseptor progesteron dan estrogen, yang apabila teraktivasi dengan hormon yang sesuai akan memicu proliferasi sel meningioma.

Berdasarkan penelitian oleh Lee (2019) dan Petrilli (2016) yang menyatakan bahwa adanya proliferasi *in vitro* pada sel meningioma yang di kultur setelah terpapar dengan progesteron merupakan bukti bahwa meningioma dipengaruhi oleh hormon. Reseptor progesteron merupakan keluarga dari ligand-activated zinc-finger transcription factors. Keluarga dari protein nuklear termasuk reseptor dari steroid dan hormon tiroid, asam retinoid, vitamin D, ecdysone, dan lainnya dengan ikatan endogen yang belum teridentifikasi. Hubungan antara status reseptor progesteron dan regulasi kromosom 22q memperlihatkan adanya peran hormon dalam tumorigenesis meningioma, dibuktikan dengan ditemukannya reseptor progesteron pada 90% sitosol granulasi sel arachnoid, sedangkan reseptor estrogen dan androgen ditemukan pada sekitar 40% sitosol granulasi sel arachnoid. Reseptor progesteron pada sitosol sel arachnoid yang berinteraksi dengan hormon progesteron eksogen, membentuk mediator untuk mengaktivasi regulasi transkripsi gen. Peningkatan regulasi transkripsi gen mengakibatkan terjadinya peningkatan variasi ekspresi gen-gen yang terletak pada atau berdekatan dengan lengan panjang kromosom 22q. Hal ini menyebabkan mutasi gen NF-2, sehingga terjadi inaktivasi pengkodean protein penekan tumor yaitu Moesrin- Ezrin-Radixin- Like Protein (MERLIN), yang berperan sebagai gen supresor tumor yang mempengaruhi siklus sel dan terlibat dalam patogenesis berbagai jenis tumor system saraf. Akibatnya, terjadi delesi produk gen NF2 (merlin) yang merupakan peristiwa awal dalam tumorigenesis meningioma.

Meningioma pada pasien ini termasuk kasus yang biasanya dijumpai pada 5% dari seluruh lokasi tumor pada meningioma yaitu pada parafalcine frontalis bilateral (Ogasawara, Philbrick, & Adamson, 2021). Meningioma parafalcine adalah meningioma pada bagian frontalis yang terletak di fisura longitudinal serebral dan berasal dari falx serebral, pada kasus terdapat gejala psikosis pada lokasi tumor yang menunjukkan gejala berbeda ditemukan munculnya Charles Bonnet Syndrome (CBS) atau gangguan halusinasi secara visual. Charles Bonnet Syndrome (CBS) merupakan suatu kondisi yang jarang terjadi, dan sering diragukan atau salah diagnosis dengan patologi psikiatrik lainnya dan secara klasik diamati pada pasien lanjut usia dengan defisit penglihatan kronis (Forgnone & Siguerro Angui, 2016). CBS terjadi sebagai entitas klinis langka yang secara klasik terdiri dari halusinasi visual dalam konteks perubahan jalur optik dengan penilaian realitas, dalam fenomena ini halusinasi digambarkan sebagai halusinasi yang terbentuk, jelas, dari objek (yang paling sering berhubungan dengan orang, wajah,

hewan, tumbuhan, benda), dan cenderung berulang. Dengan mempertahankan penilaian terhadap kelainan penglihatan ini, dikatakan bahwa seseorang menghadapi fenomena yang disebut halusinosis (Rojas & Gurnani, 2023).

Teori Sensory Deprivation sebagai teori pasti mengenai fenomena halusinasi dan menjelaskan bagaimana kurangnya rangsangan visual sebagai akibat dari cedera atau defisit menyebabkan aktivasi korteks visual dengan mengubah rangsangannya, sehingga menciptakan karakteristik halusinasi yang khas. Secara patofisiologis, sinar yang masuk ke mata dengan penglihatan normal akan diterima oleh retina, yang kemudian akan mengubah sinar yang diterima menjadi suatu pesan visual. Pesan visual tersebut akan dikirimkan ke otak, sehingga seseorang bisa melihat. Pada pasien mengalami gangguan neurologis yang menyebabkan penurunan penglihatan, tidak terdapat sinyal visual yang diterima otak. Hal tersebut menyebabkan otak mengisi kekosongan data visual tersebut dengan membuat gambaran tertentu, sehingga muncul suatu halusinasi visual (Forgnone & Sigüero Angui, 2016; Russell & Burns, 2014). Dalam tumor intrakranial, meningioma jika dikaitkan dengan manifestasi kejiwaan ketika lokasi terletak khususnya di sisi kanan lobus frontal, secara klasik dapat menggambarkan perubahan kepribadian, gangguan mood, halusinasi visual dan pendengaran (Ghandour et.al, 2021). Perubahan pada tingkat frontal menyebabkan disfungsi penilaian realitas dan modulasi sistem fronto-limbik yang tidak memadai yang membatasi adaptasi terhadap realitas, proses metakognisi, dan kontrol impuls (Kosman & Silbersweig, 2018). Namun, tidak ditemukan secara pasti jangka waktu Charles Bonnet Syndrome (CBS) muncul pada kasus tumor intrakranial, pada kasus gejala muncul selama rentang waktu \pm 4 bulan termasuk fase pasca operasi.

Pada kasus ini, terjadi halusinasi visual yang disebabkan oleh tumor intrakranial ditemukan serupa pada hasil temuan kasus oleh Diana et.al (2021) yang menjelaskan kasus pada seorang pria usia 43 tahun yang menjalani rawat jalan di Rumah Sakit Jiwa di Meksiko, dengan halusinosis visual dan pendengaran yang kompleks serta gangguan depresi mayor yang parah selama sembilan bulan. Kemudian dijelaskan pada hasil MRI menunjukkan adanya massa yang terletak di tingkat anterior tengkorak berdekatan dengan alur penciuman yang bersentuhan dengan dasar tulang sphenoid, dengan efek massa pada struktur yang berdekatan dan kompresi yang signifikan pada kiasma optikum, dengan karakteristik meningioma WHO derajat I. Dalam kasus tersebut, munculnya CBS dicurigai dengan adanya perubahan persepsi visual pada pasien terjadi berhubungan dengan terdapat lesi pada jalur visual. Gangguan persepsi tersebut mengalami remisi setelah reseksi tumor, namun tetap mengalami keterbatasan penglihatan dan gejala depresi. Melihat hal yang terjadi pada kasus ini, munculnya halusinasi visual, tanpa ciri psikotik lain sebagai delusi, menjadi dapat fokus perhatian yang dibahas secara mendalam untuk patologi struktural dasar pada sistem saraf pusat. Peningkatan tekanan intrakranial dapat mengurangi aliran darah serebral dan hipoksia jaringan otak, yang menyebabkan kematian sel. Kematian sel ini ireversibel, sehingga dapat menyebabkan edema di sekitar jaringan nekrosis dan peningkatan tekanan

intrakranial, yang pada gilirannya dapat menyebabkan herniasi batang otak dan kematian, sehingga diperlukan manajemen tekanan intrakranial (Sacco & Davis, 2019). Intervensi utama yang dilakukan pada masalah keperawatan adalah mengatur posisi pasien sesuai kenyamanan dengan mengelevasikan kepala 30o yang diharapkan dapat menurunkan tekanan intrakranial dan memperlancar sirkulasi pada otak. Berdasarkan analisa dilihat dari kasus, kondisi Ny.M pada tahap pasca operasi craniotomy dimana pada sistem saraf simpatis yang akan memperlihatkan gejala- gejala seperti peningkatan respirasi, peningkatan tekanan darah, peningkatan denyut jantung, dan dilatasi pupil. Pada posisi dengan elevasi kepala 30 derajat, secara mekanisme proses kembalinya darah dari otak ke jantung secara tidak langsung dibantu oleh kondisi kepala dengan posisi membuat jantung lebih rendah dari kepala dan dibantu oleh gaya gravitasi sehingga aliran balik darah dari kepala menjadi mudah sehingga akan membantu menurunkan tekanan intrakranial karena jumlah cairan dalam rongga kepala berkurang dan aliran darah di otak dapat berjalan sesuai harapan serta perfusi jaringan otak akan baik, status oksigenasi dapat adekuat, nyeri kepala teratasi, mual muntah teratasi, dan tekanan darah stabil (Ginting, Sitepu, & Ginting, 2020).

Menurut Riberholt et.al (2020) menyatakan bahwa posisi elevasi kepala 15°, 30°, 45°, dan 90 derajat dapat meningkatkan saturasi oksigen, tetapi hasilnya tidak begitu signifikan. Posisi elevasi kepala 30 derajat lebih menunjukkan hasil yang signifikan dalam meningkatkan saturasi oksigen daripada posisi elevasi kepala lainnya. Dalam praktik keperawatan berbasis bukti, posisi tersebut dianggap lebih baik. Jika disesuaikan dengan kondisi Ny. M terlihat bahwa terdapat peningkatan saturasi O₂ dari hari pertama hingga hari ketiga yaitu 95% menjadi 98%. Untuk menjaga tingkat metabolisme otak yang tinggi, aliran darah di otak juga pun harus stabil. Menaikkan kepala 30 derajat memungkinkan aliran darah vena di otak lebih lancar, memungkinkan oksigen masuk dengan mudah ke dalam otak (Ginting, Sitepu, & Ginting, 2020). Selain itu, manfaat elevasi kepala 30° yaitu menyebabkan cairan serebro spinal (CSS) terdistribusi dari cranial ke ruang subaracnoid spinal dan memfasilitasi venous return serebral, sehingga dapat memfasilitasi venous drainage dari kepala dan memberikan rasa nyaman pada pasien (Sumardi, Hamzah, Rahardjo, & Bisri, 2018).

Monitor status hemodinamik pasien dengan melihat tanda-tanda vital (tekanan darah, nadi, dan pernafasan), saturasi, MAP, dan CPP. Perubahan hemodinamika dapat menunjukkan edema serebral atau peningkatan tekanan intrakranial (Sokhal, Rath, Chaturvedi, Singh, & Dash, 2017). Oleh karena itu, perawat memantau tanda vital pasien, saturasi, dan MAP secara berkala setiap delapan jam. Perawat kemudian dapat menghitung mean arterial pressure (MAP) dan cerebral perfusion pressure (CPP) pasien berdasarkan tanda vitalnya. Salah satu cara untuk mengetahui apakah suplai oksigen ke jaringan otak cukup adalah dengan melihat data MAP yang dikumpulkan (Hori et al., 2016). Pasien juga disarankan untuk menggunakan terapi relaksasi napas dalam untuk mengatasi nyeri. Teknik ini dapat meningkatkan suplai oksigen ke seluruh tubuh secara signifikan, yang pada gilirannya mengaktifkan produksi endorfin, yang pada

gilirannya menyebabkan otot-otot menjadi rileks. Dengan kondisi ini, pasien dapat merasa nyaman dan nyeri mereka dapat dikontrol atau dikurangi (Felix et al., 2019). Pada hari ke tiga tanggal 31 Mei 2023, dilakukan evaluasi akhir pada Ny. M dengan hasil tingkat kesadaran composmentis dengan GCS 15 (E4M6V5), pasien mengatakan nyeri kepala berkurang dengan skala NRS 1 (0-10) atau skala VAS 2 (hurts little bit), tekanan darah 125/90 mmHg, nadi 95x/menit, respirasi rate (RR) 20x/menit, suhu 36,8^o C, saturasi O₂ 98%, MAP 101 mmHg, dan CPP 91 mmHg. Setelah 3 hari dilakukan intervensi, masalah penurunan adaptif kapasitas intrakranial yang dialami pasien menunjukkan respon yang baik dan adaptif dilihat dari perubahan tanda dan gejala yang menunjukkan perbaikan. Namun, meskipun begitu peningkatan tekanan intrakranial bisa saja terjadi kembali sehingga untuk hal tersebut pasien tetap dianjurkan melakukan elevasi kepala

30^o, menghindari manuver valsava, dan rutin mengkonsumsi obat sesuai dengan dosis yang diresepkan oleh dokter.

KESIMPULAN

Riwayat kontrasepsi hormonal memiliki risiko terhadap kejadian meningioma, dikarenakan reseptor progesteron dan estrogen yang apabila teraktivasi dengan hormon yang sesuai akan memicu proliferasi sel meningioma. Adanya gejala psikosis Charles Bonnet Syndrome (CBS) yang berkaitan dengan meningioma, namun tidak ditemukan secara pasti jangka waktu munculnya tanda gejala tersebut. Pada fase pasca operasi craniotomy pasien mengalami ketidakefektifan perfusi serebral umumnya menunjukkan peningkatan tekanan intrakranial sebagai salah satu komplikasi berulang. Peran perawat dalam menangani penurunan adaptif kapasitas intrakranial pada pasien SOL dapat mengurangi risiko kematian akibat komplikasi yang ditimbulkan dengan intervensi keperawatan yang tepat. Melakukan elevasi kepala 30 derajat pada pasien dapat menurunkan tekanan intrakranial (TIK) sehingga meningkatkan perfusi jaringan otak, yang ditunjukkan dengan meningkatnya status oksigenasi, nyeri kepala menurun, mual muntah teratasi, dan menjaga tekanan darah stabil. Intervensi peninggian elevasi kepala 30^o bisa menjadi salah satu rekomendasi non farmakologis untuk mengatasi penurunan adaptif intrakranial, sehingga sirkulasi darah di kepala dapat tercukupi secara adekuat.

DAFTAR PUSTAKA

- American Association of Neurological Surgeons (AANS). (2023). Brain Tumors. Rolling meadows: AANS; 2012. Di akses 11 Oktober 2023.
<https://www.aans.org/en/Patients/Neurosurgical-Conditions-and-Treatments/Brain-Tumors>
- Agung, R. N. (2021). Studi Kasus: Nyeri Kepala Sekunder EC Space Occupying Lesion Intrakranial (Astrositoma Difus WHO Grade II) Post Kraniotomi Removal Tumor. *Human Care Journal*, 6(3), 592-597. <http://dx.doi.org/10.32883/hcj.v6i3.1428>
- Ali, S. (2017). Peran Perawat Dalam Melakukan Pelayanan Keperawatan Holistik Terhadap Pemberian Asuhan Keperawatan. In *Magister Ilmu Kesehatan Masyarakat*.

- Buerki, R. A., Horbinski, C. M., Kruser, T., Horowitz, P. M., James, C. D., & Lukas, R. V. (2018). An overview of meningiomas. *Future oncology (London, England)*, 14(21), 2161–2177. <https://doi.org/10.2217/fon-2018-0006>
- Diana, L. L., Carmona-Huerta, J., Patiño, J. G., Alejandro, A. L., & Sol, D. A. (2021). Atypical Charles Bonnet syndrome secondary to frontal meningioma: a case report. *BMC psychiatry*, 21(1), 365. <https://doi.org/10.1186/s12888-021-03360-6>
- Felix, M. M. D. S., Ferreira, M. B. G., da Cruz, L. F., & Barbosa, M. H. (2019). Relaxation Therapy with Guided Imagery for Postoperative Pain Management: An Integrative Review. *Pain management nursing: official journal of the American Society of Pain Management Nurses*, 20(1), 3–9. <https://doi.org/10.1016/j.pmn.2017.10.014>
- Forgnone, I., & Siguero Angui, A. (2016). Alucinaciones visuales sin deterioro cognitivo. Síndrome de Charles Bonnet. Un síndrome poco conocido [Visual hallucinations without cognitive impairment. Charles Bonnet Syndrome. A little known syndrome]. *Semergen*, 42(3), e17–e18. <https://doi.org/10.1016/j.semereg.2015.02.009>
- Ghandour, F., Squassina, A., Karaky, R., Diab-Assaf, M., Fadda, P., & Pisanu, C. (2021). Presenting Psychiatric and Neurological Symptoms and Signs of Brain Tumors before Diagnosis: A Systematic Review. *Brain sciences*, 11(3), 301. <https://doi.org/10.3390/brainsci11030301>
- Ginting, L. R., Sitepu, K., & Ginting, R. A. (2020). Pengaruh Pemberian Oksigen Dan Elevasi Kepala 30 Terhadap Tingkat Kesadaran Pada Pasien Cedera Kepala Sedang. *Jurnal Keperawatan Dan Fisioterapi (Jkf)*, 2(2), 102-112. <https://doi.org/10.35451/jkf.v2i2.319>
- Hickey, J. V. (2014). *Intracranial Hypertension: Theory and Management of Increased Intracranial Pressure. The Clinical Practice of Neurological and Neurosurgical Nursing (7th ed.)*, 266-299. Philadelphia: Lippincott Williams and Wilkim
- Huntoon, K., Toland, A. M. S., & Dahiya, S. (2020). Meningioma: A Review of Clinicopathological and Molecular Aspects. *Frontiers in oncology*, 10, 579599. <https://doi.org/10.3389/fonc.2020.579599>
- Hori, D., Max, L., Laflam, A., Brown, C., Neufeld, K. J., Adachi, H., Sciortino, C., Conte, J. V., Cameron, D. E., Hogue, C. W., Jr, & Mandal, K. (2016). Blood Pressure Deviations From Optimal Mean Arterial Pressure During Cardiac Surgery Measured With a Novel Monitor of Cerebral Blood Flow and Risk for Perioperative Delirium: A Pilot Study. *Journal of cardiothoracic and vascular anesthesia*, 30(3), 606–612. <https://doi.org/10.1053/j.jvca.2016.01.012>
- Kluwer, Wolters. (2017). Guidelines To Writing A Clinical Case Report. *Heart views : the official journal of the Gulf Heart Association*, 18(3), 104–105. <https://doi.org/10.4103/1995-705X.217857>
- Kementerian Kesehatan RI (2020). *Pedoman Nasional Pelayanan Kedokteran Tata Laksana Tumor Otak*. Diakses pada 20 Oktober 2023. <https://yankes.kemkes.go.id>.

- Kepakisan, I. K. S., Kesanda, I. M. P., & Putra, I. M. A. A. (2022). Space Occupying Lesion (SOL) Cerebri. *Ganesha Medicina*, 2(1), 16
21. <https://doi.org/10.23887/gm.v2i1.47295>
- Kong, X., Gong, S., Lee, I. T., & Yang, Y. (2018). Microsurgical treatment of parafalcine meningiomas: a retrospective study of 126 cases. *OncoTargets and therapy*, 11, 5279–5285. <https://doi.org/10.2147/OTT.S162274>
- Kosman, K. A., & Silbersweig, D. A. (2018). Pseudo-Charles Bonnet Syndrome With a Frontal Tumor: Visual Hallucinations, the Brain, and the Two-Hit Hypothesis. *The Journal of neuropsychiatry and clinical neurosciences*, 30(1), 84–86. <https://doi.org/10.1176/appi.neuropsych.17040076>
- Lee, S., Karas, P. J., Hadley, C. C., Bayley V, J. C., Khan, A. B., Jalali, A., Sweeney, A. D., Klisch, T. J., & Patel, A. J. (2019). The Role of Merlin/NF2 Loss in Meningioma Biology. *Cancers*, 11(11), 1633. <https://doi.org/10.3390/cancers11111633>
- Louis, D. N., Perry, A., Reifenberger, G., von Deimling, A., Figarella-Branger, D., Cavenee, W. K., Ohgaki, H., Wiestler, O. D., Kleihues, P., & Ellison, D. W. (2016). The 2016 World Health Organization Classification of Tumors of the Central Nervous System: a summary. *Acta neuropathologica*, 131(6), 803–820. <https://doi.org/10.1007/s00401-016-1545-1>
- Ogasawara, C., Philbrick, B. D., & Adamson, D. C. (2021). Meningioma: A Review of Epidemiology, Pathology, Diagnosis, Treatment, and Future Directions. *Biomedicines*, 9(3), 319. <https://doi.org/10.3390/biomedicines9030319>
- Ostrom, Q. T., Price, M., Neff, C., Cioffi, G., Waite, K. A., Kruchko, C., & Barnholtz- Sloan, J. S. (2022). CBTRUS Statistical Report: Primary Brain and Other Central Nervous System Tumors Diagnosed in the United States in 2015-2019. *Neuro-oncology*, 24(Suppl 5), v1– v95. <https://doi.org/10.1093/neuonc/noac202>
- Pratama, R. A., Laksono, B. H., & Fatoni, A. Z. (2020). Manajemen Nyeri Akut Pasca- Kraniotomi. *Journal of Anaesthesia and Pain*, 1(3), 28-38. <http://dx.doi.org/10.21776/ub.jap.2020.001.03.04>
- Petrilli, A. M., & Fernández-Valle, C. (2016). Role of Merlin/NF2 inactivation in tumor biology. *Oncogene*, 35(5), 537–548. <https://doi.org/10.1038/onc.2015.125>
- Riberholt, C. G., Wagner, V., Lindschou, J., Glud, C., Mehlsen, J., & Møller, K. (2020). Early head-up mobilisation versus standard care for patients with severe acquired brain injury: A systematic review with meta-analysis and Trial Sequential Analysis. *PloS one*, 15(8), e0237136. <https://doi.org/10.1371/journal.pone.0237136>
- Russell, G., & Burns, A. (2014). Charles Bonnet syndrome and cognitive impairment: a systematic review. *International psychogeriatrics*, 1–13. Advance online publication. <https://doi.org/10.1017/S1041610214000763>
- Rojas LC., & Gurnani. (2023). Charles Bonnet Syndrome. In: StatPearls [Internet]. Treasure Island (FL): StatPearls Publishing. Diakses pada 15 Januari 2023. <https://www.ncbi.nlm.nih.gov/books/NBK585133/>

- Sacco, T. L., & Davis, J. G. (2019). Management of Intracranial Pressure Part II: Nonpharmacologic Interventions. *Dimensions of critical care nursing: DCCN*, 38(2), 61–69. <https://doi.org/10.1097/DCC.0000000000000341>
- Septania, S. M., Fitria, N., & Mediawati, A. S. (2023). Effectiveness of 30o Head Elevation Intervention on Head Pain Levels in Patients with Space Occupying Lesion (SOL) Intracranial Tumor Post-Op Craniotomy: Case Study. *MAHESA: Malahayati Health Student Journal*, 3(7), 2019-2029.
- Sumardi, F. S., Rahardjo, S., & Bisri, T. (2018). Tatalaksana Kraniektomi Dekompresif pada Pasien Cedera Otak Traumatik Berat yang Disertai Peningkatan Tekanan Tinggi Intrakranial Menetap. *Jurnal Neuroanestesi Indonesia*, 7(03), 185-197.
- Supartoto, A., Sasongko, M. B., Respatika, D., Mahayana, I. T., Pawiroranu, S., Kusnanto, H., Sakti, D. H., Nurlaila, P. S., Heriyanto, D. S., & Haryana, S. M. (2019). Relationships Between Neurofibromatosis-2, Progesterone Receptor Expression, the Use of Exogenous Progesterone, and Risk of Orbitocranial Meningioma in Females. *Frontiers in oncology*, 8, 651. <https://doi.org/10.3389/fonc.2018.00651>
- UCLA Neuro ICU Family. (2023). Meningioma Brain Tumor. UCLA Health. Diakses pada 3 Desember 2023. <https://www.uclahealth.org/medical-services/neurosurgery/conditions-treated/meningioma-brain-tumor>
- Wahyuhadi, J., Heryani, D., & Basuki, H. (2018). Risk of meningioma associated with exposure of hormonal contraception. *Journal of Obstetry & Gynecology Science*, 26(1), 36-41. <https://doi.org/10.20473/mog.V26I12018.36-41>
- Wiemels, J., Wrensch, M., & Claus, E. B. (2010). Epidemiology and etiology of meningioma. *Journal of neuro-oncology*, 99(3), 307–314. <https://doi.org/10.1007/s11060-010-0386-3>
- Wilson, L.M., & Price, S.A. (2006). Patofisiologi: konsep klinis proses-proses penyakit. Edisi ke-6. Volume 2. Jakarta: EGC. Hal. 1232
- Zhao, L., Zhao, W., Hou, Y., Wen, C., Wang, J., Wu, P., & Guo, Z. (2020). An Overview of Managements in Meningiomas. *Frontiers in oncology*, 10, 1523. <https://doi.org/10.3389/fonc.2020.01523>